Lane Medical Library

Ueber

Retinitis pigmentosa.

Inaugural-Dissertation

zur

Erlangung der Doctorwürde

bei

der medicinischen Facultät

der Rheinischen Friedrich-Wilhelms-Universität zu Bonn

eingereicht

und mit den beigefügten Thesen öffentlich verteidigt

am 13. Juli 1882, 12 Uhr Vormittags,

von

Gerhard Derigs.

Mit einer Tafel.

Bonn,
Universitäts-Buchdruckerei von Carl Georgi.
1882.

Meinen lieben Eltern.

Die bis zu dem Jahre 1876 in der Bonner Universitäts-Augenklinik und in der Privat-Augenheilanstalt des Herrn Prof. Dr. Saemisch zur Untersuchung gelangten Fälle von Retinitis pigmentosa haben in den Dissertationen der Herren Doctoren Bayer[1]) und Nolden[2]) ihre Veröffentlichung gefunden. Da seit dem genannten Zeitpunkte wiederum eine Anzahl einschlägiger Fälle sowol in der Universitäts-Augenklinik wie in der Privat-Augenheilanstalt des Herrn Prof. Dr. Saemisch zur Beobachtung gelangten, und eine Ansammlung des Materiales gedachter Art nur wünschenswert sein kann, so erscheint es berechtigt, wenn ich der Aufforderung des Herrn Prof. Dr. Saemisch Folge leiste, den durch die oben genannten Herren bekannt gewordenen Fällen von Retinitis pigmentosa die in den Jahren 1876—1882 in der hiesigen Universitäts-Augenklinik und in seiner Privatpraxis beobachteten Fälle ebenfalls in Form einer Dissertation anzureihen, und zwar um so mehr, da ich Gelegenheit hatte, eine nicht unbeträchtliche Zahl von diesen Fällen selbst zu untersuchen und zu beobachten.

Ich gebe daher in Nachstehendem, wie dies auch in den bereits erwähnten Schriften geschehen ist, zuerst eine kurze Skizze der Befunde und anamnestischen Daten, wie sie bei den einzelnen Fällen aufgenommen werden konnten, um sodann eine Zusammenstellung dieser mit den bereits früher

---

1) Fr. W. Bayer, Ueber Retinitis pigmentosa, Inaug.-Dissert. Bonn, 1872.

2) Peter Nolden, Ueber Retinitis pigmentosa, Inaug.-Diss. Bonn, 1876.

veröffentlichten diesbezüglichen Krankheitsformen folgen zu lassen. Die Gruppirung der Fälle soll zunächst in der Weise vorgenommen werden, dass

1) diejenigen zusammengestellt werden, bei welchen keine chorioidealen Veränderungen nachzuweisen waren,
2) folgen die mit atrophischen Aderhautveränderungen complicirten,
3) die als Chorioretinitis pigmentosa bezeichneten Mischformen.

A. Fälle von Retinitis pigmentosa ohne chorioideale Veränderungen.

I. Helene Fobbe, 20 Jahre alt. S. rechts = $^{20}/_{30}$, links = $^{20}/_{50}$. Es besteht Myopie von 2,5 D. Das Gesichtsfeld hat eine ovale Form und ist eingeengt, die Papille, wie dies überhaupt bei allen perimetrischen Messungen geschehen ist, als Centrum gedacht, rechts horizontal auf 22 °, vertikal auf 8 °; links horizontal auf 20 °, vertikal auf 10 °. Der Augenspiegelbefund ist der typische.

Die Patientin suchte die Klinik wegen Conjunctivitis granulosa simplex mit Keratitis pannosa auf, und wurde das innere Leiden bei dieser Gelegenheit gefunden.

II. Peter Thiesen, 44 Jahre alt. S. = $^{20}/_{200}$ beiderseits. Die Gesichtsfeldsbeschränkung ist auf beiden Augen nahezu in gleichem Masse vorhanden und zwar in der Vertikalen am stärksten. Sie geht in der Vertikalen rechts und links bis zu je 20 °, in der Horizontalen rechts bis zu je 30 °, links bis zu je 35 °, von der Papille aus gerechnet. Im übrigen ergab die Untersuchung neben dem gewöhnlichen Befunde noch Maculae corneae oc. utr., ferner Opacit. corp. vitr. oc. dextr. Zwischen den Eltern des Patienten besteht keine Consanguinität.

III. Gottfried Müller, 23 Jahre alt. S. beiderseits = $^{20}/_{20}$ mit —0,3 D. Der sonstige Befund ist der typische, und entsprechen die erheblichen hemeralopischen Beschwerden der starken Einengung des Gesichtsfeldes.

IV. Hermann Loewensberg, 39 Jahre alt. Die Sehschärfe ist auf beiden Augen $^{20}/_{70}$ mit — 1,5 D., das Gesichtsfeld eingeengt in ovaler Form, so dass der vertikale Durchmesser 5 °, der horizontale noch 25 ° beträgt. Ferner findet sich Cataracta polaris post. oc. dextr. vor, und erscheint die Papille des linken Auges bereits etwas weisslich verfärbt, während die Pigmentirung der Retina nichts Besonderes zeigt. Die Eltern des Patienten sind nicht blutsverwandt.

V. Wilhelm Lindenberg, 20 Jahre alt. S. = $^{20}/_{100}$ oc. utr. Die Gesichtsfeldseinengung findet sich auf beiden Augen in der vertikalen Richtung stärker entwickelt als in der horizontalen. Die Ausdehnung des Gesichtsfeldes beträgt links horizontal nach aussen 65 °, nach innen 45 °, vertikal nach oben 30 °, nach unten 23 °; rechts horizontal nach aussen 50 °, nach innen 45 °, vertikal nach oben 27 °, nach unten 15 °. Ophthalmoskopisch lässt sich eine ziemlich engmaschige, typische Pigmentirung in der Peripherie der Retina erkennen. (Nebenbei besteht noch Strabismus diverg. concom. oc. dextr.) Consanguinität der Eltern ist nicht vorhanden, dagegen hat ein Bruder dieselbe Krankheit, und ist eine Schwester angeblich kurzsichtig.

Patient ist der jüngste Sohn, sein augenleidender Bruder der zweitälteste, von den 6 übrigen Geschwistern (3 Söhnen und 3 Mädchen) soll keines ähnliche Störungen haben. Dieselben wurden im vorliegenden Falle, mit Hemeralopie beginnend, seit der Kindheit bemerkt.

Von Interesse dürfte es noch sein, vorstehenden Befund mit demjenigen zu vergleichen, welchen der ältere Bruder, Daniel Lindenberg, darbot, als er, in gleichem Alter stehend wie jetzt sein Bruder, sich in der hiesigen Augenklinik einer Untersuchung unterwarf, und von welchem uns Herr Dr.

Bayer Mitteilung gemacht hat[1]); ferner die Fortschritte zu konstatiren, welche die einzelnen das Krankheitsbild zusammensetzenden Symptome nach nunmehr 12 Jahren, wo der ältere Bruder sich ebenfalls wieder vorstellte, gemacht haben.

Beide Brüder haben ihre Hemeralopie und sonstigen Beschwerden von Jugend auf gehabt. Die Einbusse an normaler Sehschärfe, welche sich bei ihnen mit dem Besuche der Schule störend bemerkbar machte, soll sich fernerhin nicht gesteigert haben; sie betrug bei jedem im Alter von 20 Jahren $^{20}/_{100}$ oc. utr. Und in der Tat ergab die jetzt vorgenommene Untersuchung des Daniel Lindenberg, dass die Sehschärfe keine weitere Herabsetzung erfahren hat. Dagegen lässt sich mit dem Perimeter der Nachweis liefern, dass die Einengung des Gesichtsfeldes, welche damals als concentrisch einfach angegeben wurde, nunmehr als hochgradig bezeichnet werden muss. Dieselbe geht bei ihm jetzt links horizontal nach aussen bis zu 5°, nach innen bis zu 30°, nach oben vertikal bis zu 7°, nach unten bis zu 10°; rechts geht der Defekt aussen bis dicht an die Papillengrenze in der Horizontalen, nach innen bis zu 30°, vertikal nach oben und unten bis zu je 10°. Das Pigment, welches sich früher nur in der Aequatorialzone vorfand, ist jetzt näher an die Papille herangerückt, teilweise dem Laufe der Gefässe folgend, und ist weitmaschiger angeordnet wie bei Nr. V. Auch die bei dem älteren Bruder damals wie jetzt bei dem jüngeren fehlende hintere Polarcataract hat sich bei ersterem nun eingestellt. Dasselbe Verhalten zeigt die Papille, welche, bei beiden Patienten im Alter von 20 Jahren ohne atrophische Erscheinungen, jetzt bei dem ältern den Beginn der Atrophie erkennen lässt. Diffus atrophische Stellen in der Chorioidea, wie sie Bayer für seinen Fall verzeichnen konnte, sind bei dem jüngeren Lindenberg nicht nachzuweisen.

---

1) Vgl. Bayer l. c. Fall 10.

Die hauptsächlichste subjektive Störung liegt für Beide in der Beschränkung des excentrischen Sehens.

VI. Wilhelm Nücker, 37 Jahre alt, hat doppelseitige hintere Polarcataract. Dieser nicht entsprechend ist die Funktion bedeutend herabgesetzt. Rechts werden nur Finger auf $1^1/_2$ Fuss, links auf 2 Fuss Entfernung gezählt; das Gesichtsfeld ist concentrisch verengt. Der Augenspiegel ergibt weitere für Retinitis pigmentosa charakteristische Veränderungen im Augenhintergrunde, dessen genauere Details zu erkennen jedoch nicht möglich ist. Vor einem Jahre erst will Patient bemerkt haben, dass er schlechter sehe, so dass er oft vom richtigen Wege abgeraten sei. Die Sehstörung habe sich dann im Verlaufe des einen Jahres bis zu dieser Höhe entwickelt. Blutsverwandtschaft der Eltern besteht nicht.

VII. Carl Wurm, 29 Jahre alt. Rechts ist nur noch quantitative Lichtempfindung vorhanden, das Gesichtsfeld beschränkt bis auf einen kleinen Teil, welcher nach innen und unten liegt. Auf dem linken Auge ist die Sehschärfe ebenfalls stark reducirt, es werden kaum noch Finger auf $1^1/_2$ Fuss Entfernung gezählt. Das excentrische Sehen findet allein auf einem kleinen Terrain der Netzhaut statt, welches nach aussen und unten liegt. Ophthalmoskopisch erkennt man in der Gegend des Aequators stern- und zickzackförmiges Pigment, die Papille erscheint weiss; rechts findet sich neben leichten Hornhauttrübungen Cataracta capsul. central. ant. Patient hat seit längerer Zeit nur mehr grobe Arbeiten verrichten können und fühlte sich namentlich Abends hülflos. Dieser hemeralopischen Störungen wegen hat er, obschon Bergmann, sich auch früher mehr über der Erde beschäftigen müssen. Die Eltern sind blutsverwandt: Vater und Mutter sind Gebrüder-Kinder.

VIII. Amalie Lemmer, 50 Jahre alt, hat auf beiden Augen nur noch quantitative Lichtempfindung, ebenso beiderseits hintere Polarcataract nebst Macul. corneae oc. dextr.

Der sonstige Befund ist der gewöhnliche. Consanguinität der Eltern besteht nicht.

IX. Carl Oettgen, 21 Jahre alt. S. = $^1/_{2000}$ oc. utr. Das Gesichtsfeld ist concentrisch beschränkt. Mit Hülfe des Augenspiegels lassen sich nur wenige schwarze Pigmentflecke nachweisen, welchen nicht die sonst bei Retinitis pigmentosa vorkommende Knochenkörperchen ähnliche Form eigen ist. Weder Papille noch Aderhaut sind atrophisch zu nennen. Es ergibt sich, dass ein Bruder des Patienten ebenfalls schlecht sieht, dass die beiden anderen Geschwister (Mädchen) todt sind, von welchen dasselbe galt. Zudem ist Blutsverwandtschaft der Eltern zu konstatiren: Vater und Mutter waren Geschwister-Kinder.

X. August Schulte, 9 Jahre alt. S. = $^{20}/_{20}$ oc. dextr. fast, S. = $^{20}/_{20}$ oc. sin. sicher. Die Einengung des Gesichtsfeldes ist eine concentrische, rechts beträgt seine Ausdehnung 20°, links 30°, als Centrum die Papille gerechnet. Die Peripherie der Netzhaut enthält Pigment, die Papille selbst zeigt normales Verhalten. Die 7 Jahre alte Schwester des Patienten besitzt normale Augen, die Eltern sind nicht verwandt.

XI. Van Heckeren, 41 Jahre alt. Es findet sich eine Myopie von 2,75 D., S. beiderseits = $^{20}/_{70}$, gelesen wird noch Jaeger Nr. 1. Das Gesichtsfeld ist stark concentrisch (oval) beschränkt; im vertikalen Durchmesser geht die Einengung rechts und links nach oben und unten bis zu je 10°, in dem horizontalen Durchmesser rechts nach aussen bis zu 40°, nach innen bis zu 5°, links nach aussen bis zu 30° nach innen bis zu 10°. Das Ophthalmoskop lässt in der Peripherie der Retina nur sparsames Pigment erblicken, in der Papille atrophische Gefässe, sonst erscheint dieselbe nicht blass, ihre Grenze ist jedoch verschwommen. Consanguinität der Eltern ist nicht vorhanden. Patient hat die Sehstörung seit 4 Jahren bemerkt, er erkrankte zu der Zeit als Soldat am Sonnenstich.

XII. Auguste Schmidt, 36 Jahre alt. S. = $^{20}/_{70}$ oc. utr. Die Einengung des Gesichtsfeldes ist beträchtlich, horizontal misst dasselbe 20°, vertikal 10°. Neben Cataracta polar. post. ergibt die Untersuchung mit dem Augenspiegel eine sehr reichliche Pigmentirung bis nahe an die Papille. 3 Geschwister leiden an derselben Krankheit, ausserdem liegt Blutsverwandtschaft der Eltern vor.

XIII. Es betrifft dieser Fall die Schwester von Nr. XII: Maria Schmidt, 24 Jahre alt. Die Sehschärfe ist hier beiderseits = $^{20}/_{40}$. In der Vertikalen ist rechts das Gesichtsfeld nach oben noch vorhanden bis zu 35°, nach unten bis zu 30°, in der Horizontalen nach aussen bis zu 50°, nach innen bis zu 25°; links ist dasselbe beschränkt horizontal nach innen auf 25°, nach aussen auf 50°, vertikal nach oben auf 20°, nach unten auf 30°. Die Pigmentirung ist hier nicht ganz so stark ausgesprochen wie bei der älteren Schwester, im übrigen findet sich auch hier hintere Polarcataract. Die Patientin stammt aus blutsverwandter Ehe.

XIV. Schmidt, der 32 Jahre alte Bruder von Nr. XIII und XII. Auf dem rechten Auge besteht Myopie von $^{1}/_{30}$, links Astigmatismus hypermetrop. Das Gesichtsfeld ist beiderseits, obwol nicht sehr stark, eingeengt, in der Vertikalen beträgt seine Ausdehnung nach oben und unten je 30°, in der Horizontalen nach aussen und innen je 40°. Der ophthalmoskopische Befund ist durchaus negativ. Es wird Klage über Hemeralopie geführt, ausserdem soll noch ein Bruder dieselben Beschwerden haben. Blutsverwandtschaft der Eltern ist hier wie in den beiden vorhergehenden Fällen vorhanden.

B. Fälle von Retinitis pigmentosa verbunden mit Chorioidealatrophie.

XV. Mathias Thoerner, 27 Jahre alt. Rechts werden Finger auf 5 Fuss, mit + 4 D. Finger auf 20 Fuss gezählt,

links Finger auf 3 Fuss, mit + 4 D. auf 5 Fuss. Nach links lässt sich Gesichtsfeldsbeschränkung nachweisen. Es besteht Ectopia pupillae oc. utr. zugleich mit Ectopia lentis. Der Augenspiegel lässt die Diagnose auf Retinitis pigmentosa stellen, complicirt mit atrophischen Vorgängen in der Aderhaut.

Dasselbe gilt von der Schwester:

XVI. Barbara Thoerner, 21 Jahre alt. Hier ist S. = $^5/_{200}$ oc. sin. mit + 4 D.; rechts ist nur noch quantitative Lichtempfindung vorhanden. Ebenfalls findet sich hier neben Corectopie eine Ectopie der Linse auf beiden Augen.

XVII. Franz Feld, 16 Jahre alt. S. = $^{20}/_{20}$ oc. utr. mit — 0,3 D. Das Gesichtsfeld hat nur noch eine sehr geringe Ausdehnung; sie beträgt rechts im vertikalen Durchmesser 17°, im horizontalen 15°; links im vertikalen Durchmesser 10°, im horizontalen 12°. Ophthalmoskopisch finden sich beiderseits sehr hochgradige Veränderungen vor, und zwar eine sehr stark ausgebildete Atrophie, welche sowol die Epithelschicht der Retina wie auch das Stroma der Chorioidea ergriffen hat und sich bis zur Peripherie hin erstreckt. Nur in der Gegend der Macula lutea ist dieser Schwund des Retinalpigments weniger entwickelt, und findet sich hier in beiden Augen ein braunroter Pigmentfleck. Die für Retinitis pigmentosa charakteristische Pigmentirung findet sich in dieser Anordnung eigentlich nur spurweise in der Peripherie, ist jedoch als solche mit Bestimmtheit nachzuweisen. Patient ist körperlich zurückgeblieben, stammt aber von gesunden, nicht blutsverwandten Eltern. Besondere Störungen in einzelnen Funktionen anderer Organe sind dabei nicht nachweisbar. Die sieben Geschwister des Patienten haben normale Augen, auch er selbst soll früher gut gesehen haben, und die Störung im 6. Jahre nach Erkrankung an Scharlach bemerkt worden sein. Im Dunkeln ist das Sehvermögen stark vermindert, und tritt bei plötzlichem Lichtwechsel intensive Blendung ein.

XVIII. Heinrich Beckord, 20 Jahre alt. S. rechts und

links = $^{20}/_{40}$ teilweise. Die perimetrische Messung ergibt eine concentrische Gesichtsfeldsbeschränkung; die des rechten Auges ist etwas beträchtlicher als die des linken, auf beiden Augen ist die obere Grenze des Defektes näher an die Papille herangerückt. Rechts hat der vorhandene Teil eine Ausdehnung horizontal nach aussen von 45°, nach innen von 50°, vertikal nach oben von 30°, nach unten von 32°; links horizontal nach aussen von 55°, nach innen von 52°, vertikal nach oben von 32°, nach unten von 53°. Weiterhin lässt eine doppelseitige punktförmige vordere Polarcataract sich nachweisen, die an der linken Linse zu grösserer Entwicklung gelangt ist.

Die Pigmentirung nimmt die Peripherie der Retina in spärlichen und unregelmässigen Flecken ein. Während die Chorioidea diffus atrophische Stellen zeigt, welche rechts bis dicht an die Papille herangehen, hat die Eintrittsstelle des Opticus ihren Farbenton nicht verändert, dagegen finden sich die Gefässe derselben in ihrem Kaliber reducirt. Hemeralopie hat seit Geburt bestanden, und sind die desfallsigen Klagen auch jetzt noch die einzigen; die Funktion ist Abends vollständig aufgehoben, hingegen verrichtet Patient feinere Arbeiten ohne Mühe. Consanguinität der Eltern besteht nicht.

XIX. Christian Wein, 21 Jahre alt. S. = $^{20}/_{50}$ oc. utr. Der Befund betreffs Gesichtsfeldseinengung und Pigmentirung der Retina ist der gewöhnliche. Sowol die Chorioidea bietet diffus atrophische Stellen dar, als auch ist Atrophia pap. nerv. optic. nachzuweisen; zudem liegt Strabismus concom. diverg. oc. dextr. vor.

XX. Eduard Huland, 43 Jahre alt. S. rechts = $^{20}/_{100}$, links = $^{20}/_{50}$. Das Gesichtsfeld ist horizontal auf 30°, vertikal auf 20° beschränkt. Mit dem Ophthalmoskope findet man eine sehr ausgedehnte Pigmentirung bis an die Papille, die Gefässe der letzteren verdünnt, sodann Chorioidealatrophie nebst beiderseitiger hinterer Polarcataract. Patient hat noch 8 Geschwister, die alle gut sehen. Die Störung

der Sehfunktion wurde im vorliegenden Falle seit der Kindheit bemerkt. Patient leidet zudem an Schwerhörigkeit und entstammt blutsverwandter Ehe.

XXI. Otto Huland, 17 Jahre alt, besitzt normale Sehschärfe und liest Jäger Nr. 1. Die Gesichtsfeldseinengung erstreckt sich horizontal nach aussen bis zu 50 °, nach innen bis zu 40 °, vertikal nach oben und unten bis zu je 20 °. Die diffuse Epithelatrophie reicht bis an die Papille, peripher in der Netzhaut findet sich etwas Pigment in zarten Streifchen. Die Papille selbst erscheint nicht verfärbt, die Gefässe sind aber dünn. Patient ist ebenfalls schwerhörig und doppelt Cousin von Nr. XX: Die Väter der beiden Patienten waren Brüder, und war die Mutter des Otto Huland die Nichte von der Mutter des Eduard Huland, die, wie erwähnt, ihren Cousin geheiratet hatte.

C. Fälle von Chorioretinitis pigmentosa.

XXII. Robert Rottlaender, 34 Jahre alt, stammt von gesunden, nicht blutsverwandten Eltern. Nur eine Schwester, welche über Störungen des Sehorganes nicht zu klagen hat, lebt noch, die übrigen Geschwister sind alle früh gestorben. In seiner Jugend hat Patient nie über Sehstörungen geklagt, bis er vor 15 Jahren ein schweres Nervenfieber überstand; gleich in der Reconvalescenz trat Hemeralopie auf: „Ich konnte nur Abends den Weg nicht mehr unterscheiden", charakterisirt Patient seinen damaligen Zustand, welcher bis vor zwei Jahren fast unverändert andauerte. Es traten zu jener Zeit Reizerscheinungen an den Augen auf, wodurch Patient in die Klinik geführt wurde. Die Untersuchung ergab rechts: S. mit —2,0 D. = $^{20}/_{30}$ unsicher, links: S. mit —1,75 D. = $^{20}/_{20}$ teilweise; Jäger Nr. 1 wird ziemlich fliessend gelesen. Bei nur wenig herabgesetzter Beleuchtung nimmt S. gleich bedeutend ab. Das Gesichtsfeld zeigt sich beiderseits hochgradig eingeengt; dasselbe hat rechts

eine mehr ovale Form, einen horizontalen Durchmesser von 25° und einen vertikalen von 8° und stösst mit dem äusseren Rande dicht an die Papille. — Auf dem linken Auge hat es mehr eine rhomboide Form mit 20° diagonaler Ausdehnung und stösst nach aussen ebenfalls an die Papille. Diesem Befunde entsprechend gelangt Patient im halbdunkeln Raume nur langsam und unsicher voran. Mit dem Augenspiegel lassen sich neben zahlreichen Opac. corp. vitr. von staubförmiger Beschaffenheit hochgradige Veränderungen des Augenhintergrundes erkennen, die sich auf Retinalatrophie mit etwas verengten Gefässen namentlich der Arterien, auf das Blossliegen des Chorioidealstromas und auf die Pigmentanhäufungen in der Peripherie beziehen, welch letztere zum Teil netzförmig angeordnet, zum Teil mehr unregelmässig zerstreut liegen. Nach mehrmaliger Applikation des Heurteloup'schen künstlichen Blutegels gingen die Opac. teilweise zurück, die sonstigen Veränderungen blieben dieselben.

XXIII. Elisabeth Müller, 19 Jahre alt, ist taubstumm; ihre Eltern waren nicht blutsverwandt. Seit der Kindheit waren hemeralopische Beschwerden vorhanden; gröbere Sehstörungen, so dass die Patientin sich auch in ihr bekannten Räumen nicht mehr gut zurechtfinden konnte, traten erst vor kurzer Zeit ein. Reizerscheinungen fehlten damals und waren auch bei der Untersuchung nicht nachzuweisen. Die Pupillen zeigten sich dabei eng und cirkulär verlötet, doch konnten nach wiederholten Instillationen von Atropin mit dem Ophthalmoskope die für Chorioretinitis pigmentosa charakteristischen Veränderungen namentlich in den peripheren Zonen nachgewiesen werden. Neben Glaskörpertrübungen zeigte sich links noch Cataract. Rechts wurden, obgleich unsicher, noch Finger auf 10—12 Fuss Entfernung gezählt, ob links noch Handbewegungen wahrgenommen werden konnten, war nicht mit Bestimmtheit zu eruiren. Durch Anwendung des Atropins und des künstlichen Blutegels wurde das Sehvermögen in geringem Grade links verbessert, so dass

Finger auf 15—20 Fuss Distanz gezählt wurden. Während des Aufenthaltes in der Klinik zeigten sich bei der Patientin Symptome der Epilepsie.

XXIV. Katharina Genn, 18 Jahre alt, erkrankte vor einem Jahre an einem typhösen Fieber, nach dessen Ablauf sich erst Amblyopie bemerkbar gemacht haben soll. Eine genauere Aufnahme der Anamnese ergibt jedoch, dass auch vor dieser Zeit Abends feinere Arbeiten nicht verrichtet werden konnten, und dem entsprechend zeigte sich die Sehschärfe, welche bei der ersten Untersuchung $^{20}/_{200}$ oc. d. und $^{20}/_{100}$ oc. sin. betragen hatte, nach Einreibung von Ung. Hydrarg. cin. und nach Applikation des Heurteloup'schen Blutegels dann auf $^{20}/_{70}$ oc. d. und $^{20}/_{50}$ oc. sin. gestiegen war, an einem dunkleren Tage auf $^{20}/_{100}$ reducirt. Das Gesichtsfeld ist beiderseits eingeengt, in der Horizontalen rechts nach aussen auf 25 °, nach innen auf 27 °, vertikal nach oben auf 20 °, nach unten auf 12 °; links horizontal nach aussen auf 20 °, nach innen auf 45 °, vertikal nach oben auf 20 °, nach unten auf 15 °.

In der Peripherie, namentlich beim Blick nach unten, erkennt man deutlich Pigmentstreifen der Retina von der Eigentümlichkeit derer bei Retinitis pigmentosa. Die Umgebung der Papille wie diese selbst zeigte sich im Anfange getrübt, die Grenzen derselben erschienen verschwommen, so dass das Bild der Stauungspapille vorlag.

Hierin trat später eine Aenderung ein, die Trübung bildete sich bei der oben angegebenen Behandlung zugleich mit den Stauungserscheinungen wieder zurück, und so erklärt sich denn auch die Zunahme der Sehschärfe. Blutsverwandtschaft der Eltern liegt nicht vor.

XXV. Adam Schumacher, 59 Jahre alt, stellte sich wegen einer Blepharitis angularis oc. utr. in der Klinik vor. Die bei dieser Gelegenheit vorgenommene Prüfung der Funktion ergab für das rechte Auge S. = $^{20}/_{70}$, links war nur die Möglichkeit vorhanden, Finger in 8—10 Fuss Entfernung

zu zählen. Als Grund der Störung ergab sich ophthalmoskopisch Chorioretinitis pigmentosa mit sehr starker Pigmentirung in der Retina und der Chorioidea, ausserdem Cataracta incip. oc. utr. nebst Macul. corn. centr. oc. sin.

Von den beiden folgenden Fällen zeichnet sich der erstere dadurch aus, dass er die seltene Modifikation bezüglich der Gesichtsfeldsbeschränkung zeigt, bei welcher ein bei fast normaler Ausdehnung des Gesichtsfeldes zonenförmiger Defekt vorhanden ist, der um das vorhandene Centrum des Gesichtsfeldes in einiger Entfernung vom Rande desselben herumläuft. Derartige Beobachtungen wurden früher schon gemacht von v. Graefe [1]), Windsor [2]) und Mooren, sodann in der hiesigen Augenklinik [3]). Der von mir ebendaselbst beobachtete Fall ist folgender:

XXVI. Wilhelm Oedekoven, 30 Jahre alt, hat an Hemeralopie von frühester Kindheit an gelitten, so dass er bei nicht sehr guter Beleuchtung, namentlich in fremden Räumen, über Alles gestolpert sein will. Dass er auch nicht gut in die Ferne sah, will er beim Besuche der Schule bemerkt haben; am Lesen und Schreiben aber war Patient so wenig behindert, dass er noch im Alter von 16 Jahren, wo er sich dem Baufache widmete, feinere Zeichnungen anfertigen konnte. Allmälig verringerte sich jedoch auch die Fähigkeit hierzu, er musste sein Studium aufgeben und hat seit October vorigen Jahres auch gewöhnliche Druckschrift nicht mehr lesen können. Erst diese in letzterer Zeit sich steigernde Abnahme der Sehschärfe veranlasste ihn, endlich eine Untersuchung

---

1) Vgl. v. Graefe, Exceptionelles Verhalten des Gesichtsfeldes bei Pigmententartung der Netzhaut; v. Gr. Arch. f. Ophth. IV, 2, S. 250—253.

2) Windsor, Ret. pigm. mit ringförm. Gesichtsfeldsdefekt. Ref. in Ann. d'Ocul. LXV, p. 143—150.

3) Nolden, l. c. p. 16.

seiner Augen vornehmen zu lassen, und stellte er sich zu diesem Zwecke in der Augenklinik vor. — Die jetzigen Klagen des Patienten beziehen sich auf das Unvermögen, lesen und schreiben zu können, Nebligsein vor den Augen und Blendung durch Sonnenlicht.

Die objektive Prüfung ergibt S. = $^{20}/_{200}$ oc. utr.; Jäger 10 wird mühsam gelesen, convex 0,5 D. verbessert kaum. Mit dem Perimeter lässt sich ein Ringscotom im Gesichtsfelde nachweisen [1]). Ophthalmoskopisch findet sich Catar. polar. post., und zwar ist die linksseitige etwas mehr vorgeschritten, ferner beginnende Atrophie der Papille, deren Gefässe verdünnt sind. Dass die Pigmentirung sich mit dem fehlenden Abschnitte des Gesichtsfeldes vollständig decke, lässt sich nicht konstatiren. Rechts unten und links innen findet sich das Pigment spärlicher vor, geht aber an letzterer Stelle etwas näher an die Papille heran; im übrigen hat es die charakteristische Form. — Es liegt keine Consanguinität der Eltern vor; die 3 Geschwister des Patienten sind früh gestorben.

Der zweite der gesondert zu behandelnden Krankheitsfälle von Retinitis pigmentosa zählt zu den äusserst seltenen, bei welchen das Leiden, ohne syphilitischen Ursprungs zu sein, in typischer Weise auf nur einem Auge auftritt. Solche Fälle sind beobachtet von Pedraglia [2]), Baumeister [3]) und Steffan [4]).

---

1) Vgl. die beigegebene Tafel; dieselbe enthält im Schema eingezeichnet die äusseren Grenzen des Gesichtsfeldes, während der in ihnen liegende schraffirte Teil dem zonenförmigen Defekte entspricht.

2) Retin. pigm. Zehend. M.-B. III, S. 114—117.

3) Retin. pigm. unilat. mit gleichzeitiger Taubheit, v. Gr. Arch. XIX, 2, S. 261 ff.

4) Jahresber. über seine Augenheilanstalt 1873—74, p. 14—21.

XXVII. Frau Merz, 46 Jahre alt, leidet an Retinitis pigmentosa oc. dextr. Die Sehschärfe des afficirten Auges ist $^{10}/_{100}$, das Gesichtsfeld stark beschränkt, wiewol nicht gerade concentrisch. Man erkennt sowol hintere Polartrübung der Linse, als ausgesprochene Atrophie der Papille; das Pigment ist reichlich in der Aequatorialzone vorhanden. Es besteht keine Verwandtschaft der Eltern, wol aber hat ein Bruder der Patientin dieselbe Krankheit; bei der Frau ist die Sehstörung seit der Jugend bemerkt worden und immer weiter fortgeschritten.

Ausser der im Vorhergehenden getroffenen Einteilung der angeführten Fälle in die zu Anfang charakterisirten drei Gruppen lässt sich, während die Mehrzahl den typischen Verlauf darbietet, noch eine Sonderung einiger dieser Krankheitsformen vornehmen, indem sie den sogenannten anomalen Formen von Retinitis pigmentosa, welchen nur ein Teil der gewöhnlichen Symptome eigen ist, zuzuzählen sind [1]).

Hierhin gehören 6 Fälle, VI, VII, VIII, IX, XV, XVI, die neben typischem Augenspiegelbefund eine anomale Sehstörung, nämlich eine prädominirende Herabsetzung des centralen Sehens zeigen.

Alsdann folgt Fall XIV, wo die typische Sehstörung mit anomalem Augenspiegelbefunde, dem Fehlen der Pigmentirung, verknüpft ist; ferner

Fall XXVI mit typischem Augenspiegelbefund, aber mit Abweichungen in den übrigen das Sehvermögen betreffenden Symptomen, nämlich der concentrischen Einengung des Gesichtsfeldes; es besteht hier ein Ringscotom.

Vollständig isolirt steht Fall XXVII da, in welchem die Krankheit nur an einem Auge aufgetreten war. Er

---

1) Vgl. Leber, Arch. f. Ophth. XVII, 2, p. 314—341.

lässt sich in jene, früher von Leber aufgestellten Rubriken nicht unterbringen.

Endlich reihen sich Nr. XXII und XXIII der Chorioretinitis pigmentosa mit anomalen Symptomen an; der erste mit anomaler Gesichtsfeldsbeschränkung, der zweite mit starker centraler Amblyopie.

Von den erwähnten 27 Fällen betreffen 19 Fälle Personen männlichen Geschlechtes und 8 Fälle Personen weiblichen Geschlechtes.

Consanguinität der Eltern war in 7 Fällen vorhanden (VII, IX, XII—XIV, XX, XXI), als sonstige ätiologische Momente wurden dreimal schwere fieberhafte Erkrankungen angesehen (XVII Scharlach, XXII Nervenfieber, XXIV Typhus). Den Beobachtungen von Perrin und Mauthner, von welchen Autoren längerer Aufenthalt in heissen Klimaten als Ursache der Entwickelung von Retinitis pigmentosa angegeben wird, dürfte sich Fall XI, nach Sonnenstich entstanden, anreihen.

Geschwister der betreffenden Individuen waren ergriffen in 9 Fällen (V, IX, XII—XIV, XV—XVII, XXVII), andere Familienmitglieder in den zusammengehörenden Fällen XX—XXI.

Blutsverwandtschaft und gleichzeitiges Ergriffensein anderer Geschwister zeigte sich in 4 Fällen. In den beiden zusammengehörenden Fällen XX und XXI war das blutsverwandte Elternpaar der einen Seite auch noch mit dem blutsverwandten Elternpaar der andern Seite blutsverwandt, und es zeigten sich die Kinder der beiden Elternpaare von der Retinitis pigmentosa befallen.

Neben Complicationen durch Cataract, welche im Ganzen dreizehnmal konstatirt wurden, wobei zweimal vordere Kapselcataract, war an anderweitigen Störungen einmal Taubstummheit und Epilepsie (?) (XXII) mit Retin. pigment. ver-

knüpft, zweimal Schwerhörigkeit (XX—XXI), Zurückgebliebensein in der körperlichen Entwickelung einmal (XVII), andere congenitale Bildungsfehler an den Augen, als Corectopie und Ectopia lentis, zweimal (XV u. XVI).

Für die Tatsache, dass in vielen Fällen habituelle Kindersterblichkeit mit Pigmentdegeneration der Netzhaut bei den Ueberlebenden vorkommt, sprechen IX und XXVI, während bei XXII mit Ausnahme einer Schwester alle andern Geschwister früh starben, jene aber gute Augen besitzen soll.

Zähle ich zu den von Bayer und Nolden veröffentlichten 33 Fällen die obigen hinzu, so ergibt sich, dass unter diesen 60 Fällen 42 männlichen und 18 weiblichen Geschlechtes waren, also 70 % dem männlichen und 30 % dem weiblichen Geschlechte angehörten, was mit dem von Prof. Leber aus grösseren Zahlen berechneten Verhältnisse (73 % zu 27 %) übereinstimmen würde [1]). In 15 Fällen liess sich Consanguinität der Eltern nachweisen, was 25 % ergibt, eine Ziffer, die sich ebenfalls mit der von Leber angegebenen deckt [2]).

Im Ganzen waren zugleich

taubstumm	4
taub (resp. schwerhörig) . .	3
Mikrocephale war	1
an Nystagmus litten . . .	2
an Epilepsie (?)	1
an Ectop. lent. et pup. congen.	2
an Linsentrübungen . . .	21.

Zweimal wurde Heredität nachgewiesen.

In 11 Fällen fanden sich andere Geschwister erkrankt, viermal zugleich mit Consanguinität der Eltern, siebenmal

---

1) Vgl. Graefe u. Saemisch, Handb. Bd. V, 5. Teil, S. 656.

2) Ebendaselbst S. 654.

ohne Nachweis letzterer; zweimal waren entferntere Verwandte ergriffen.

Einmal fand sich die Affektion einseitig.

Gerne spreche ich am Schlusse dieser Arbeit Herrn Professor Dr. Saemisch meinen besten Dank aus für die Bereitwilligkeit, mit welcher er mir sowol das vorhandene Material für jene zur Verfügung stellte, als mir auch bei ihrer Anfertigung selbst mit Rat und Tat zur Seite stand.

Lebenslauf.

Geboren wurde ich, Gerhard Josef Derigs, zu Brühl, einem unserer rheinischen Universitätsstadt benachbarten Städtchen, woselbst meine Eltern, Ferdinand Derigs und Anna Derigs geb. Klein, noch leben. In katholischer Religion erzogen besuchte ich zunächst die Elementarschule meines Geburtsortes, erhielt sodann meine erste wissenschaftliche Ausbildung auf dem dortigen Progymnasium, dessen sämmtliche Klassen ich absolvirte. Die Vollendung meiner Gymnasialstudien erfolgte auf dem Kaiser-Wilhelm-Gymnasium zu Köln, von wo ich Ostern 1878 mit dem Zeugnisse der Reife entlassen wurde.

Um Medicin zu studiren, bezog ich darauf die Universität Bonn. Nachdem ich am Ende des vierten Semesters, im März 1880, das Tentamen physicum bestanden hatte, begann ich meine klinischen Studien im kommenden Semester auf der Universität München und setzte dieselben dann während der folgenden Semester auf der rheinischen Hochschule fort, deren Kliniken ich als Auskultant und Praktikant besuchte.

Am 16. Juni 1882 bestand ich das Examen rigorosum.

Meine akademischen Lehrer waren die Herren Professoren und Docenten:

in München: Amann, Bauer, Helferich, v. Nussbaum, Wolfsteiner;

in Bonn: Binz, Burger, Busch, Clausius, Doutrelepont, v. Hanstein, A. Kekulé, Koester, v. Leydig, Madelung, Pflüger, Ribbert, Rühle, Saemisch, Schaaffhausen, Trendelenburg, v. la Valette St. George, Veit, Zuntz.

Allen diesen hochgeschätzten Herren sage ich hiermit meinen wärmsten Dank.

Thesen.

1. Sind entzündliche Vorgänge der Iris Begleiterscheinung von mykotischen Prozessen in der Cornea oder der Conjunctiva, so ist die Anwendung des sonst bei letzteren zu empfehlenden Eserin contraindicirt.
2. Die totale Exstirpation des Uterus an Stelle des Kaiserschnitts kann nur als Uebergangsmethode zu einer prognostisch günstigeren Art desselben betrachtet werden.
3. Der dikrote Nachschlag beim Pulse ist eine von den Semilunarklappen ausgehende zweite Wellenbewegung in der Blutsäule.
4. Auch ein schon ulcerirendes Carcinom der Brustdrüse fordert noch zu einer operativen Behandlung auf.
5. Ein Kind kann intrauterin asphyktisch werden und ersticken, ohne eine Inspirationsbewegung gemacht zu haben.

Opponenten:

Carl Schreiber, Dr. med.
Eduard Leisse, Cand. med.
Franz Thiery, Cand. med.

Fig 1.

Rechtes Auge.

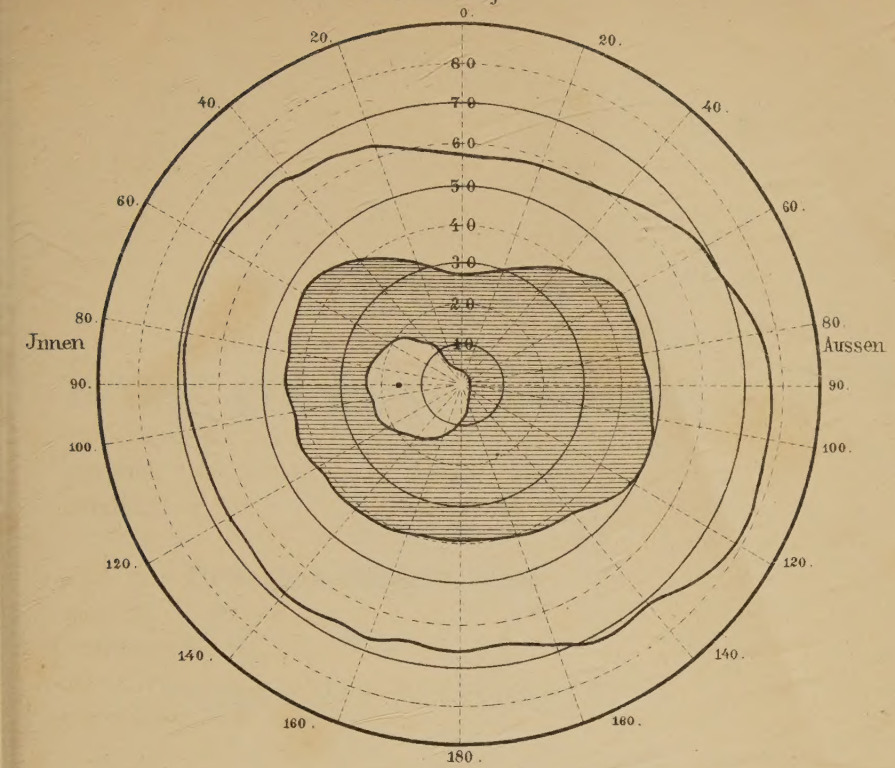

Fig 2.

Linkes Auge.

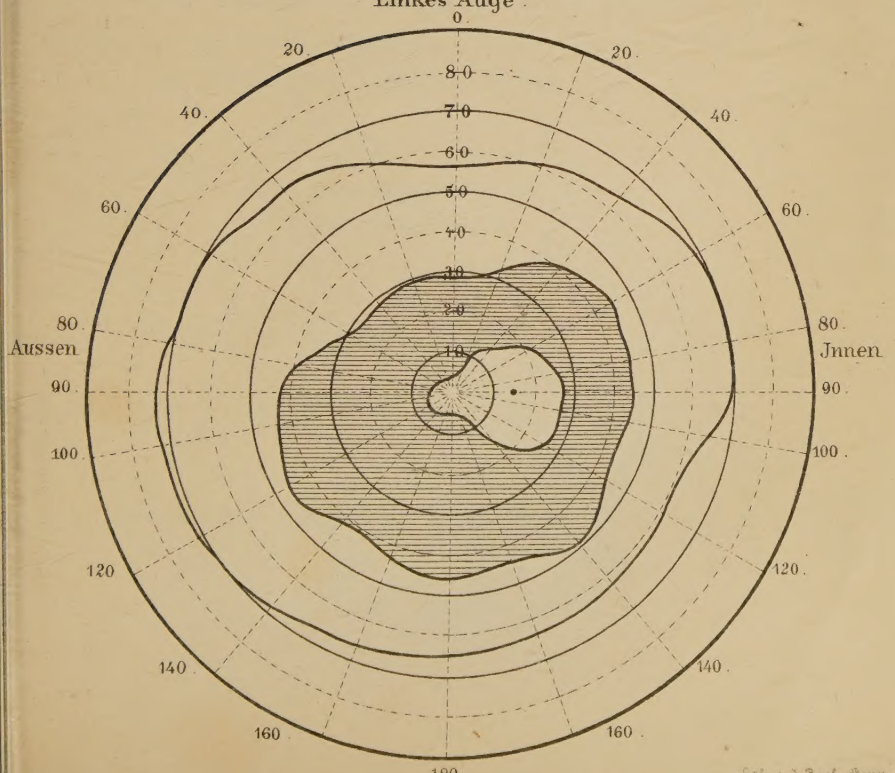

Lith. v. J. Bach, Bonn.